

# DADOS EPIDEMIOLÓGICOS SOBRE A DOENÇA DE CHAGAS EM UMA ZONA RESTRITA DO ESTADO DE SÃO PAULO

J. O. COUTINHO

Do Instituto Adolfo Lutz

Os estudos sobre a doença de Chagas no Estado de S. Paulo têm sido realizados de maneira pouco sistematizada, principalmente no que se refere à disseminação da doença.

Num longo período que vai até 1938 foram relatados para todo o Estado apenas 5 casos, embora seja grande a disseminação do *Triatoma infestans*, principal transmissor, entre nós, do *Trypanosoma cruzi*.

Os casos até aquela data são, na ordem cronológica, os seguintes: 1 de Bayma<sup>1</sup> (1914) em Ribeirão Preto; 1 de Carini e Maciel<sup>2</sup> (1914) de Brotas; Meyer<sup>3</sup> (1915) cita, em relatório, mais um caso de Bayma, também de Ribeirão Preto; Vilela<sup>4</sup> (1918) descreve 1 caso agudo em uma criança de Prata; muito posteriormente, Deusdedit<sup>5</sup> (1934) refere-se a um caso sem, entretanto, ter diagnóstico parasitológico.

Ultimamente, devido aos estudos de pesquisadores estrangeiros, principalmente de Mazza<sup>6</sup> e colaboradores, na Argentina, e Talice<sup>7</sup> e aliados, no Uruguai os nossos pesquisadores começaram a encarar a questão com maior cuidado. Vemos assim que os casos, de 5 que eram até 1938, se elevaram até o presente a 11, registando-se ainda o encontro de alguns animais (cães) naturalmente infectados.

Assim, Nelson V. de Barros<sup>8</sup> (1938), em excursão feita ao município de Franca, relatou o achado de um cão parasitado pelo *Trypanosoma cruzi*, em uma casa onde era grande a incidência de *T. infestans* infectados. Cardoso e Rosenfeld<sup>9</sup> (1940) relataram o

---

(+) Trabalho feito no Departamento de Parasitologia da Faculdade de Medicina da Universidade de São Paulo, sob os auspícios da Comissão de Estudos da Leishmaniose, anexa ao Instituto Adolfo Lutz.

encontro de 3 casos humanos no município de Ituverava. Cardoso e Navajas<sup>10</sup> (1941) comunicam o achado de mais 2 cães com a tripanosomose e dão o índice de infecção de barbeiros no Núcleo Colonial Barão de Antonina, em Itaporanga. E, muito recentemente, Pessôa, Coutinho e Moreira<sup>11</sup> (1941) assinalam 1 caso de uma criança em Pedregulho. Cardoso, Navajas e Alves dos Santos<sup>12</sup> (1941) descrevem mais 2 casos de Itaporanga.

O Prof. S. B. Pessôa, encarregado de chefiar a Comissão de Estudo da Leishmaniosê do Departamento de Saude do Estado, tendo verificado o que atrás dissemos sobre a necessidade de melhor sistematização dos estudos epidemiológicos referentes a essa tripanosomose no nosso Estado, encarregou-nos de estudar o problema em uma zona restrita. Para isso foi escolhido o Núcleo Colonial Barão de Antonina que oferece as condições propícias para desenvolvimento do plano traçado.

Com efeito, o Núcleo é constituído por uma faixa de terra situada entre os Rios Verde e Itararé, na zona Sul do Estado, no limite com o Paraná. Sua população é muito heterogênea, composta de colonos estrangeiros e elementos nacionais de outros pontos do país.

Com exceção da sede que é formada de casas de madeira e de alvenaria bem rebocadas, o tipo predominante de habitação é a casa de pau-a-pique barreada, cobertas umas de sapé, outras de telha (Fig. 1). Este tipo constitui o habitat ideal para o desenvolvimento de barbeiros, sendo aí, quasi na totalidade, habitadas por estes hematófagos com um índice de infecção de 45,3%, segundo Cardoso e Navajas<sup>10</sup> (1941), e, segundo os nossos dados, de 64,2%.

O plano traçado, de um modo geral, visou:

- a) determinar previamente o índice de infecção de barbeiros nas casas de pau-a-pique;
- b) exame coletivo da população das casas em que fossem encontrados barbeiros parasitados;
- c) exame dos indivíduos que residiram algum tempo em casas dessa natureza;
- d) repetir a prova nos indivíduos que dessem o primeiro exame negativo.

Tendo-se assim em vista conhecer o número de pessoas com tripanosoma no sangue na zona escolhida, idealizamos para isso

a aplicação, em massa, dos métodos abaixo, na população morando em casas de pau-a-pique com triatomas infectados:

- a) exame de sangue periférico em gota espessa;
- b) intradermo-reação com antígeno de *Trypanosoma cruzi* preconizada por Meyer e Pifano<sup>13</sup> (1941);
- c) xenodiagnóstico com *Triatoma infestans* de criação de laboratório.

Preliminarmente resolvemos, antes da execução total do plano visado, escolher algumas casas e um pequeno número de habitantes daquela localidade, para nos certificarmos do êxito provável de tal empreendimento, na descoberta de novos casos. Para isto separamos 50 indivíduos indiscriminadamente de várias idades e dos dois sexos, moradores das casas referidas acima. É o resultado deste inquérito preliminar que relatamos nesta nota.

O exame de gota espessa nada revelou entre os 50 pacientes examinados, nem mesmo para um caso que nos pareceu agudo, confirmado depois pelo xenodiagnóstico.

A intradermo-reação não nos pareceu eficaz; antes mesmo de iniciar o trabalho escolhemos 2 casos que haviam antes sido diagnosticados como doença de Chagas, por Cardoso, Navajas e Alves dos Santos<sup>10</sup> (1941) e, ainda com *Trypanosoma* no sangue periférico, revelado pelo xenodiagnóstico. Feita a reação recomendada por Meyer e Pifano em ambos, o resultado foi negativo. Para certeza de que o antígeno era capaz de desencadear uma reação alérgica, utilizamos doentes de leishmaniose, com lesões ativas, nestes positivamente com quasi a mesma intensidade que com o antígeno específico, confirmando o que achou Pessôa em trabalho lido na Sessão de Junho da Secção de Dermatologia da Associação Paulista de Medicina: — “Positividade da intradermo-reação na leishmaniose com antígeno de *T. cruzi*”. Mesmo assim, pensamos que o material é insuficiente para um julgamento definitivo de seu valor, e pretendemos continuar a empregá-la em maior número de casos.

#### XENODIAGNÓSTICO

Com este meio de diagnóstico estão baseadas as observações realizadas nos 50 indivíduos deste inquérito preliminar.

Foram utilizados para os xenodiagnósticos ninfas de *Triatoma infestans*, de criação de laboratório, livres de tripanosomas, 4 ninfas

para cada pessoa. Estas, após o repasto sanguíneo no paciente, eram mantidas em temperatura nas vizinhanças de 25°C. e examinadas após um mês de incubação.

Como resultado de nossas primeiras pesquisas de campo obtivemos o seguinte: do total, 4 xenodiagnósticos mostraram-se positivos para o *Trypanosoma cruzi*, e em dois deles os doentes apresentavam sinais clínicos da doença. Nos dois restantes não havia referência a sinais nem encontramos sintomas clínicos da doença, mas residiam em casa altamente infestada por barbeiros.

Os doentes constam de 2 adultos e 2 crianças cujas observações relatamos abaixo:

CASO I — Temoteo Uchinsck, masculino, branco, casado, 41 anos, Russo (Bessarábia), residente no Núcleo, no lote 11-12 desde 1933, em casa de pau-a-pique, em índice de infecção de *Triatoma infestans* de 50%.

Como doenças anteriores refere-se a vários acessos de malária (terça maligna).

Examinado anteriormente pelo Dr. I. A. S., médico do Núcleo, apresentava edema palpebral unilateral direito, sem dacrioadenite. Edema mole, róseo do olho direito, predominando na pálpebra superior no ângulo súpero-interno. Pálpebra inferior quasi indene. Córnea e conjuntiva congestas, glândulas lacrimais indenens. Adenite preauricular do lado direito, apresentando um gânglio grande e ligeiramente doloroso. Temperatura axilar no momento do exame, 36°9.

Demais órgãos e aparelhos sem outros sinais clínicos evidentes ao exame sumário realizado.

Exame de sangue, entre lâmina e lamínula, em gota espessa e em lâmina estirada — negativo, embora repetido.

*Xenodiagnóstico*: realizado em 9-1-41 com 4 ninfas de *T. infestans*, positivo após um mês de incubação.

CASO II — Maria de Jesus Veiga, 30 anos, casada, brasileira, vinda de S. João da Boa Vista, residindo há algum tempo no Núcleo, no lote 74, em casa de pau-a-pique barreada e coberta de sapé. Índice de infecção do *T. infestans* na casa de 60%.

Apareceu à consulta no Centro de Saude do Núcleo nos primeiros dias de Junho dêste ano, dizia-se doente há cerca de 15 dias, queixando-se de dôr de dente e de um olho inchado.

Ao exame realizado no momento pelo Dr. I. Alves dos Santos, apresentava edema palpebral unilateral, edema mole, róseo das pálpebras, conjuntiva e esclerótica congestionadas quasi sem secreção, glândulas lacrimais indenens. Gânglio pre-auricular do mesmo lado do edema infartado e grande. Temperatura axilar no momento do exame, 37°2.

Exame de sangue periférico, entre lâmina e lamínula, gota espessa e lâmina estirada — negativo.

*Xenodiagnóstico*: realizado em 9-6-41 com 4 ninfas de *T. infestans*, examinados os barbeiros 1 mês depois (9-7-41) estavam altamente infectados por formas metacíclicas do *T. cruzi*.

Nesta doente não foram possíveis exames mais detalhados em virtude de ter-se mudado para o Estado do Paraná em local por nós desconhecido.

CASO III — Teresa Silva, 7 anos, parda, brasileira, residente há 3 anos no Núcleo, no lote 397, em casa de pau-a-pique barreada coberta de sapé (Fig. 1). Índice de infecção de barbeiros na casa de 79,2%.

Como antecedentes mórbidos referiu-se a malária, ascarirose, e não há referência ao complexo oftalmo-ganglionar.

Exame, pele e mucosas descoradas. Gânglios sub-maxilares infartos, predominando o direito, dentes perfeitos, amidalite hipertrófica. Hepertrofia difusa da tiróide, exoftalmia (Fig. 2). Ausência de sinais clínicos de sífilis. Pulmões normais. Baço palpavel tipo 2 escala de Boyd. Coração normal à escuta, sem arritmia e taquicardia. Sistema nervoso normal.

Ao rápido exame realizado só notamos digno de nota: palidez da pele e mucosas, hipertrofia difusa da tiróide e exoftalmia.

Exame de sangue periférico em gota espessa entre lâmina e lamínula e esfregaços — negativo.

*Xenodiagnóstico*: realizado em 4-6-41 com 4 ninfas de *T. infestans*, examinados os triatomas 1 mês após o repasto sanguíneo, mostraram-se positivos para formas metacíclicas do *Trypanosoma cruzi*.

CASO IV — Atanael Felipe Araujo, masculino, 7 anos, preto, brasileiro, residente no Núcleo, no lote 100, há muito tempo, em casa de pau-a-pique barreada e coberta de sapé, infestada por barbeiros com um índice de infecção de 37,5%.

Em sua história não se refere a sinais clínicos da fase aguda da doença; tem passado malário.

Exame, pele e mucosas descoradas, gânglios impalpáveis. Tiróide normal, sem exoftalmia.

..Aparelho respiratório: normal.

Aparelho circulatório: coração aparentemente normal à escuta, ausência de arritmia e taquicardia.

Baço palpavel e duro.

Exame de sangue periférico negativo para *T. cruzi* em gota espessa, entre lâmina e lamínula a fresco e em esfregaços.

*Xenodiagnóstico*: realizado em 1-6-41 com 4 ninfas de *Triatoma infestans*, examinadas 1 mês após o repasto humano, estavam positivas para formas metacíclicas de *T. cruzi*.

#### COMENTARIOS

Nesta nota relatamos os motivos que nos levaram à realização deste inquérito preliminar. As observações dos casos encontrados positivos são dados de uma maneira muito resumida: — não é nossa finalidade principal o estudo clínico dos casos, mas sim verificar a incidência da doença nos moradores daquela zona, uma vez que

os dados que atualmente possuímos sobre a extensão da doença são muito escassos, dando a impressão de sua quasi inexistência no Estado. A parte clínica será, naturalmente, cuidada com a ampliação do inquérito e com o aumento do número de casos que fatalmente irá surgir.




FIG. 1

Casa de pau-a-pique altamente infestada por *Triatoma infestans* e onde foi encontrado um caso de doença de Chagas.

Nenhuma conclusão pode ser tirada no momento, uma vez que as observações são ainda em número reduzido.

Apenas podemos chamar a atenção para certos pontos:

1º) que o xenodiagnóstico é o método ideal para um inquérito da doença de Chagas, embora apresente certas dificuldades, que podem ser removidas. Mazza<sup>6</sup> (1940) diz que seus resultados são idênticos aos de gota espessa. Verificamos, entretanto, o contrário do que pensa aquele autor.

2º) que o exame feito em uma amostra de 50 pessoas morando em casas com triatomas infectados, sem escolha de casos, nos forneceu uma porcentagem da doença de 8%.

Reputamos como alta a incidência da moléstia de Chagas naquela localidade.

Os estudos deverão ser continuados para uma melhor visão de conjunto sobre a extensão do mal.

Deixamos consignados aqui os nossos agradecimentos ao Dr. I. Alves dos Santos, laborioso médico do Núcleo, pelas facilidades que nos proporcionou na execução dos trabalhos.

## RESUMO

O A. após tecer comentários sobre a falta de estudos sistematizados quanto à epidemiologia da Moléstia de Chagas no Estado de São Paulo, relata em nota os resultados obtidos na fase inicial de um inquérito realizado em uma localidade (Núcleo Colonial Barão de Antonina, município de Itaporanga, S. Paulo, Brasil).

Tendo separado 50 pessoas, da localidade, moradores em casas com triatomas infectados, encontrou 4 com *Trypanosoma cruzi* no

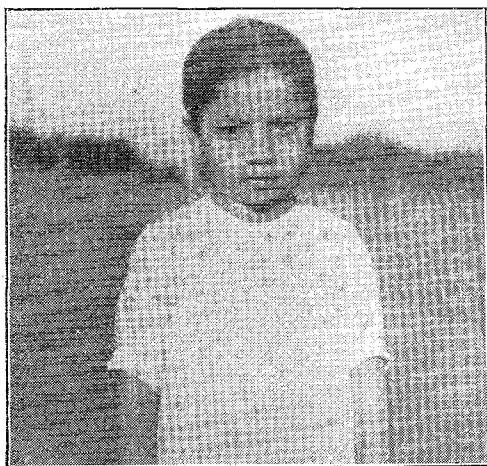

FIG. 2

Fotografia de uma criança com forma crônica de doença de Chagas.

sangue periférico; o que dá uma porcentagem de 8% de doentes. Como não houve escolha de indivíduos acha que tal índice é muito elevado. Ressalta o valor do Xenodiagnóstico como meio de diagnóstico para a doença, tanto na fase aguda como nos casos crônicos. Chama a atenção para a menor eficácia da gota espessa em relação ao último e descrê o valor da intradermo-reação com antígeno de *Trypanosoma cruzi*. Tece comentários em torno do tipo de habitação existente na localidade.

## SUMMARY

The A. after commenting the lack of systematic studies in epidemiology of Chagas disease in the State of São Paulo, Brazil, gives the results obtained in the initial phase of a survey made in a small locality (Núcleo Colonial Barão de Antonina, Itaporanga, São Paulo).

Four persons out of 50, who lived in houses in which were found infected kissing-bugs, showed *Trypanosoma cruzi* in the peripheral blood, giving a significant result of 8%.

This result emphasizes the value of the xenodiagnostic as a means of detecting the disease, either in the acute or chronic phase.

Attention is called to the relative efficiency of the thick-film method in comparison to the good results obtained with the xenodiagnostic.

A small number of intradermoreaction employed did not give good results to the Author. Further experiments, however, must be made. Every sort of houses are mentioned, and commented in relation to the possibilities of being good breeding places for the kissing-bugs.

#### BIBLIOGRAFIA

- 1 — BAYMA, T. — 1941 — *Rev. Med. de S. Paulo*, XVII, 1, 21.
- 2 — CARINE, A. e MACIEL, J. — 1914 — *Ann. Paul. Med. e Cir.*, II, 3, 75-77.
- 3 — MEYER, C. L. — 1915 — Relatório sobre a administração e os trabalhos do Instituto Bacteriológico durante o ano de 1914. — S. Paulo — Tip. Diário Oficial — 1915.
- 4 — VILELA, E. — 1918 — *Brasil Médico*, XXXII, 9 65.
- 5 — ALVES, DEUSDEDIT — 1934 — *Gaz. Ch.*, XXXII, 8, 223-225.
- 6 — MAZZA, S. — 1940 — Métodos de investigación de la Enfermedad de Chagas. La vicerotomia Cardio-héptica — M. E. P. R. A. Publicação n.º 43, 3-19.
- 7 — TALICE, R. e col. — 1940 — Enfermedad de Chagas. Monografía del Instituto de Higiene de Montevideo.
- 8 — BARROS, N. V. — 1938 — *Rev. Biol. Hig.*, 9, 2, 97-100.
- 9 — CARDOSO, F. A. e ROSENFELD, G. — 1940 — *Rev. Clin. S. Paulo*, VII, 5, 155-173.
- 10 — CARDOSO, F. A. e NAVAJAS, E. — 1941 — *Rev. Clin. S. Paulo*, 9, 6 179-187.
- 11 — PESSÔA, S. B., COUTINHO, J. O. e MOREIRA, J. D. — em publicação na *Rev. Clin. S. Paulo*.
- 12 — CARDOSO, F. S., NAVAJAS, E. e ALVES DOS SANTOS, J. — em publicação na *Rev. Clin. S. Paulo*.
- 13 — MEYER, M. e PIFANO, F. — 1941 — *Brasil Médico*, IV, 18, 317-319.