

## GRAVIDEZ E FEBRE AMARELA

### *Lesões histo-patológicas dos fígados de uma mulher e de seu feto*

JOÃO MONTENEGRO

Biologista chefe do Instituto Adolfo Lutz

Vamos apresentar o caso de uma complicação rara na febre amarela silvestre — a gravidez.

A escassez dessa casuística se explica facilmente por ser o sexo feminino muito poupado pelo mal amarelado silvestre (cerca de 10% dos casos). Apesar desse fato tivemos oportunidade de examinar o fígado de uma mulher grávida que falecera de febre amarela, clinicamente assim diagnosticada pelo Dr. Carlos Vieira de Moraes, em Março de 1936.

A confirmação histológica desse diagnóstico, no fígado da mulher, se baseou em:

- 1.º — Presença de células de Councilman-Rocha Lima:
  - a) Típicas — Raríssimas.
  - b) Atípicas identificáveis — Muitas.
  - c) Atípicas suspeitas — Muitas.
- 2.º — Desorganização total do parênquima hepático.
- 3.º — Esteatose médio e micro-goticular intensa.

As células de Councilman-Rocha Lima nos cortes desparafinados e corados pela hematoxilina e eosina estavam, na quasi totalidade, deformadas e continham grânulos de pigmento. Em geral elas jaziam em espaços claros e mais ou menos isoladas do contacto com as outras células. Seus núcleos apagados eram pequenos e o protoplasma intensamente eosinófilo. A grande maioria das células necróticas estavam na fase anucleada formando massas protoplásmicas eosinófilas em torno das quais se colavam um ou mais núcleos azuis de fagócitos. A necrose era salpicada.

As células escapadas à necrose estavam intensamente esteatosadas, mas nenhuma tinha forma de sinete. O escasso protoplasma que restava a essas células era de pouca densidade e tomava a cor

roxa claro. Seus núcleos se apresentavam, em geral, deformados, ligeiramente picnóticos e corados em azul; não vimos, um só, grande e vesiculoso. Raríssimas eram as células de aspecto mais ou menos normal.

A desorganização do parênquima era total de modo que a estrutura lobular desaparecera completamente. O todo formava um retículo de malhas muito irregulares, estaqueado, aqui e ali, pelos vasos mais calibrosos.

Não havia necrose zonal nem a insulo-citoplásmica. Muitos sinusoides abrigavam alguns leucócitos polilobados, deformados, de mistura a monócitos. Nos espaços de Kiernan essa infiltração era mais intensa. As células de Kupffer estavam entumecidas e algumas continham grânulos de pigmento pardo amarelado.

O fígado do feto não apresentava lesões que nos habilitassem a firmar o diagnóstico de mal amarelado. Estava parcialmente autolisado de modo que as células hepáticas se coravam mal. Na parte do corte que correspondia à periferia do fígado as colunas de Remak se mantinham íntegras preservando assim a arquitetura lobular. Nessa região os sinusoides estavam muito dilatados mas exangues. Não havia necrose salpicada nem em massa. A esteatose era do tipo micro-goticular, mas discreta. As células hepáticas parenquimatosas continham abundância de pigmento biliar pardo amarelado que, ora se apresentavam em forma de grânulos relativamente grossos, ora enchiam parcialmente vacuolos citoplásmicos redondos e de paredes lisas. Por todo o corte havia ninhos esparsos de células hematopoiéticas e algumas células eosinófilas pequenas de aspecto hialino, mas com núcleo bem corado em azul, denotando não terem sofrido necrose. Na parte do corte que correspondia à zona mais central do fígado havia uma grande área em franca autólise onde mal se distinguíam os restos das células hepáticas. Essa área mais autolisada não tinha limites precisos, era finamente reticulada e dava a impressão de massa cerebral, parcialmente autolisada. Pensamos que ela resultou de má fixação do bloco de tecido que era um tanto volumoso.

Sicé e Rodallec<sup>1</sup> relataram, recentemente, 2 casos de febre amarela em mulheres grávidas, na Síria. Em um dos casos houve graves manifestações hemorrágicas o que não aconteceu no outro.

---

(1) Sicé, A. e Rodallec, B. — "Manifestations hemorragiques de la fièvre jaune (typhus amaril): Répercussions de l'infection maternelle sur l'organisme foetal." — Bull. Soc. Path. Exot. 1940 vol. 33 pag. 66.

Tal como no nosso caso as pacientes não abortaram. Eles também não encontraram, no fígado do feto, as alterações que caracterizam o mal amarelíco.

#### RESUMO

No fígado de uma mulher grávida que falecera em consequência de febre amarela silvestre, nós encontramos:

1. Células de Councilman-Rocha Lima dispostas salpicadamente.
2. Peculiar esteatose médio e micro-goticular.
3. Desorganização total do parênquima. Havia, neste caso, ligeira leucocitose de polilobados e grande tendência para fagocitose das células de Councilman-Rocha Lima.

Não encontramos, no fígado do feto, lesões amarelícas, talvez porque o mecanismo da morte tenha sido outro. A autólise parece indicar que a morte do feto precedeu a da mãe.

#### SUMMARY

In the liver of a pregnant woman dieing of jungle yellow fever we found the following lesions: 1. The Councilman-Rocha Lima's cells scattered all over the sections. 2. Peculiar medio and microdroplet steatosis. 3. Total disorganization of the parenchymal tissue. There was also a slight polynuclear leucocytosis and great tendency for phagocytosis of the Councilman-Rocha Lima's cells.

We did not find yellow fever lesions in the liver of the foetus, perhaps because the mechanism of death was different. The autolyse seems to indicate that the death of the foetus preceded that of the mother.

#### RESUMÉ

Nous avons trouvé dans le foie d'une femme enceinte, morte par la fièvre jaune des forêts, les lésions suivantes: 1. Cellules de Councilman-Rocha Lima aspergées par toute le coupe histo-pathologique. 2. Stéatose medio et micro-goutticuliere spéciale. 3. Désorganisation totale du parenchyme hepaticque. Il y avait, par toute le coupe, leucocytose peu marquée et grande tendance à la phagocytose des cellules de Councilman-Rocha Lima.

Nous n'avons pas trouvé dans le foie du fétus les lésions de la fièvre jaune, peut-être parce que un autre mechanisme lui a causé la mort. L'autolyse semble indiquer que la mort du fétus a précédé celle de la mère.

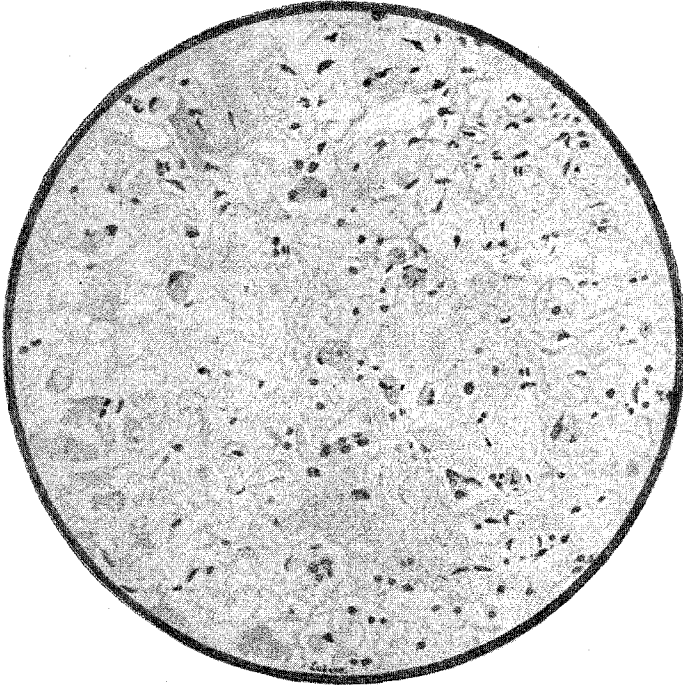
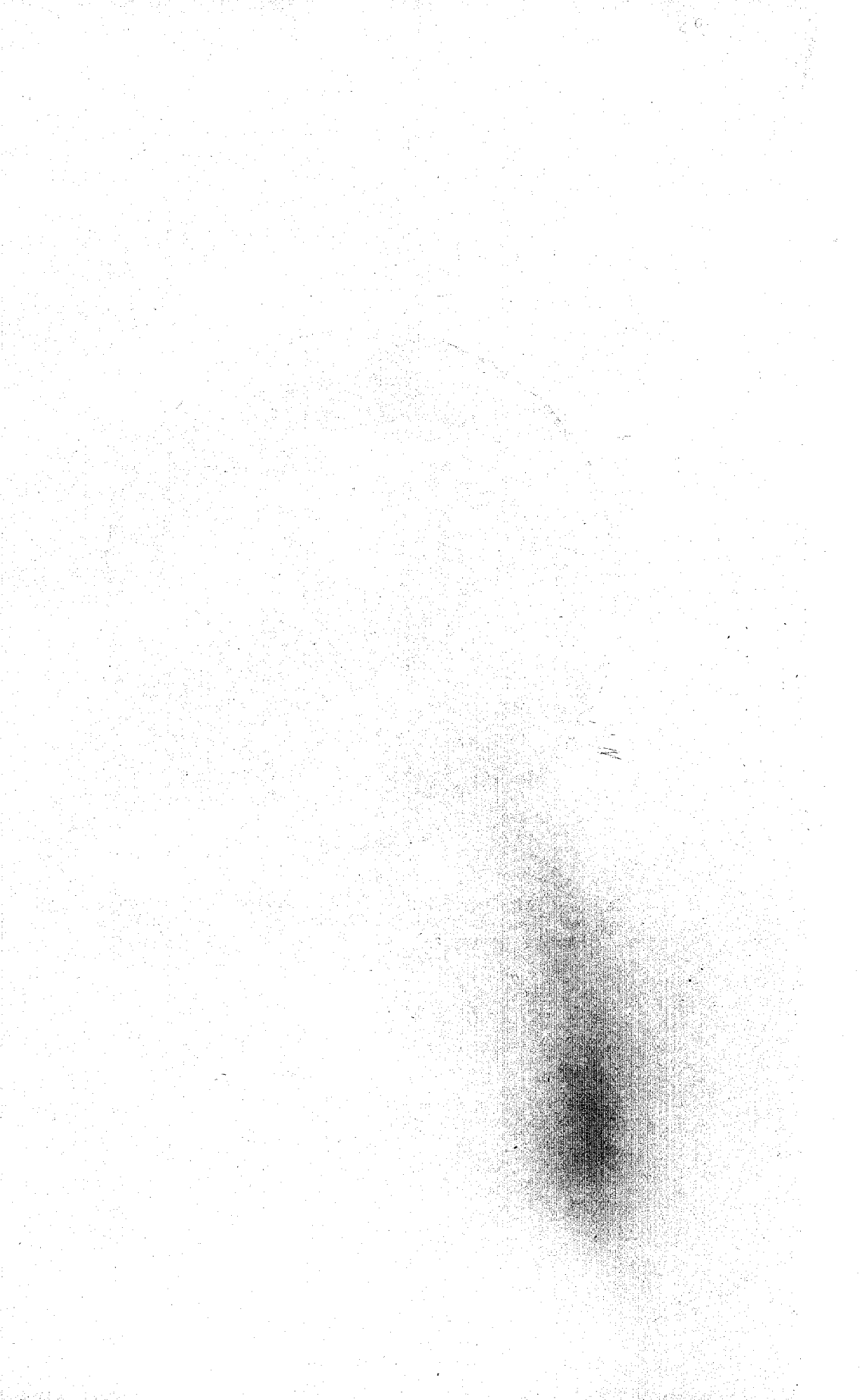

FIG. 1

Mãe — Esteatose intensa. Total desorganização do parênquima. Uma célula de Councilman-Rocha Lima típica, no centro e muitas atípicas fagocitadas. Lâmina C. 219.  
Ampliação X 100



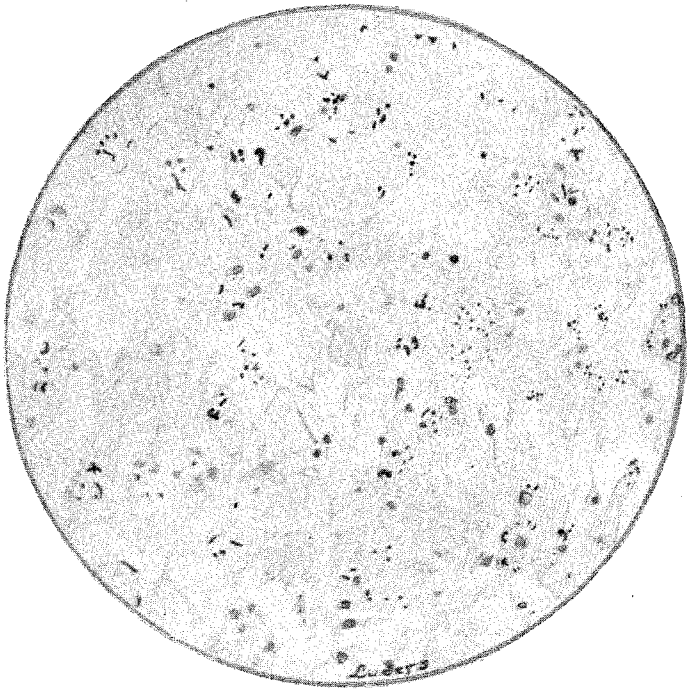
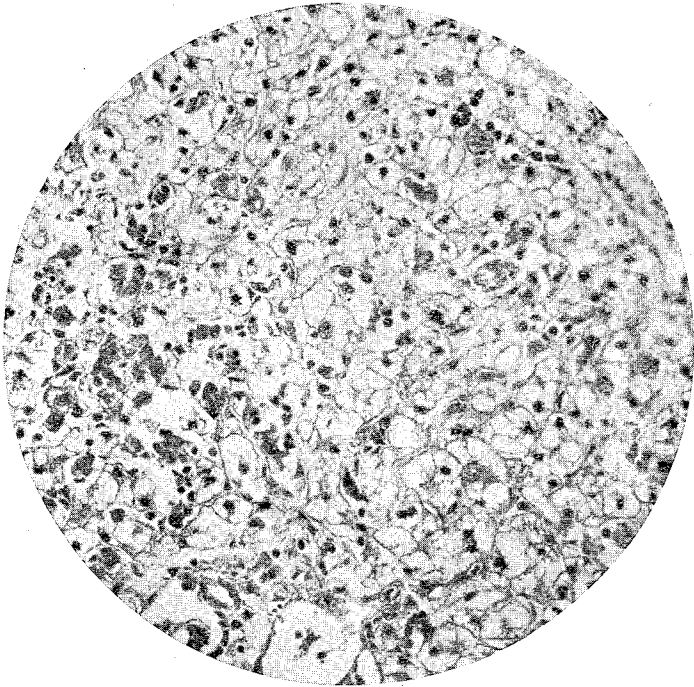


FIG. 2

Feto — Dilatação sinusoidal, pigmentação e protoplasma filamentoso corado em vermelho

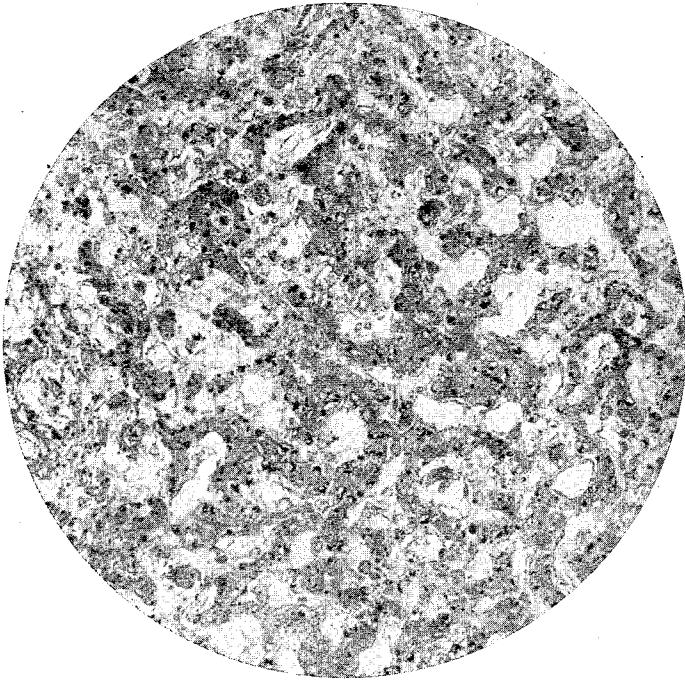




F.G. 3

Mãe — Fotomicrografia.





. FIG. 4

Feto — Fotomicrografia.