

## Primeiro relato do vírus Orf em rebanhos caprinos do semiárido brasileiro

### First report on the Orf virus infection in goat herds from Brazilian semiarid region

RIALA6/1509

Silvia Ines SARDI<sup>1</sup>, Antonio Lemos Maia NETO<sup>2</sup>, Adajane OLIVEIRA<sup>2</sup>, Roberto AGAPITO<sup>2</sup>, Washington SERAFIM<sup>3</sup>, Marcelo SAMPAIO<sup>2</sup>, Charles MULLER<sup>4</sup>, Juliana Alves TORRES<sup>1,5</sup>, Gubio Soares CAMPOS<sup>1</sup>

\*Endereço para correspondência: <sup>1</sup>Laboratório de Virologia, Departamento de Bio-interação, Instituto de Ciências da Saúde, Universidade Federal da Bahia (UFBA). Av Reitor Miguel Calmon, s/n. Vale do Canela, CEP: 40110-100, Salvador, BA, Brasil. Tel: 71 32350937, Fax: 71 32350937. E-mail: sissardi@yahoo.com.br

<sup>2</sup>Setor Sanidade Animal, Agência Estadual de Defesa Agropecuária da Bahia, BA, Brasil.

<sup>3</sup>Serviço Nacional de Aprendizagem Rural – SENAR, BA, Brasil.

<sup>4</sup>Escola de Medicina Veterinária, UFBA, Salvador, BA, Brasil.

<sup>5</sup>Instituto Federal Sergipe, Campus Gloria, Sergipe, SE, Brasil.

Recebido: 23.02.2012 – Aceito para publicação: 11.08.2012

#### RESUMO

O Ectima contagioso, popularmente conhecido como Boqueira, é uma doença causada pelo vírus Orf, que induz lesões pustulares agudas na pele de ovinos e caprinos. No presente trabalho, é relatada pela primeira vez a identificação e confirmação laboratorial do vírus Orf em rebanhos caprinos da Bahia. A Agência Estadual de Defesa Agropecuária da Bahia (ADAB) relatou a ocorrência de focos de uma doença epitelial nos caprinos das raças Canindé e Alpina Britânica nas localidades de Barreira e Pedra Alta, no município de Araci. Foram coletadas as amostras das lesões de crostas labiais do rebanho da localidade de Barreira e das crostas dos tetos do rebanho de Pedra Alta. Os materiais coletados foram submetidos à extração de DNA e posterior reação em cadeia da polimerase (PCR), para amplificação dos genes do vírus Orf: ORFV 011 (B2L, 1022 pares de bases [pb]) e ORFV 059 (F1L, 1062 pb). Todas as amostras foram positivas na reação de PCR, confirmando-se a presença do vírus Orf nas lesões observadas nos rebanhos caprinos das comunidades de Barreira e Pedra Alta.

**Palavras-chave.** ectima contagioso, vírus Orf, caprinos.

#### ABSTRACT

The contagious ecthyma is a disease caused by Orf virus, which induces acute skin pustules lesions in sheep and goats. In Brazil the frequency of Orf virus infection seems to be higher than that officially reported. This study is the first report on the Orf virus identification and laboratory confirmation in herds of goats in Bahia. The State Agency of Agriculture Defense of Bahia reported the occurrence of an epithelial disease in goats of Canindé and British Alpine breeds in the Barreira and Pedra alta localities. The lesions were characterized by the occurrence of scabs around the labial fold or being restricted to the udders. The samples from lesions scab were collected from goats labial fold and teats. DNA samples were extracted from these materials, and analyzed by polymerase chain reaction (PCR), and the genes ORFV 011 (B2L, 1022 base pairs [bp]) and ORFV 059 (F1L, 1062 bp) were amplified. All of the samples showed positive PCR reaction, confirming the Orf virus infection in the goat herds of Bahia state.

**Keywords.** contagious ecthyma, Orf virus, goats.

## INTRODUÇÃO

O Ectima contagioso, popularmente conhecido como Boqueira, é uma doença causada pelo vírus Orf, vírus epiteliotrópico, pertencente à família *Poxviridae*, gênero *Parapoxvirus*. Essa virose de distribuição mundial se apresenta com lesões pustulares agudas na pele de ovinos e caprinos, jovens ou adultos, e pode causar infecções cruzadas com outras espécies, inclusive o homem (zoonose)<sup>1</sup>.

Essa doença de tipo vesicular é de alta morbidade e baixa mortalidade (até 1%), embora infecções secundárias possam elevar a mortalidade em até 10% em animais estressados ou imunodeprimidos. Inicialmente, as manifestações clínicas se caracterizam por formação de pápulas, vesículas e pústulas, que passam despercebidas. Depois, formam-se nessas áreas crostas que recobrem a pele. Essas crostas infectadas caem ao secar, e o vírus se mantém viável no meio ambiente durante meses ou anos<sup>2</sup>. As lesões podem ser observadas frequentemente nas comissuras labiais, disseminando-se posteriormente para a região periorbital, perinasal e fossas nasais. Nos casos graves, são observadas também nas gengivas, almofadinha dental, palato, língua e esôfago, ou na região perianal, vulva, cascos e úbere<sup>3</sup>. Essa enfermidade é autolimitante e a maioria dos animais se recupera espontaneamente após um período de uma a quatro semanas, adquirindo imunidade por dois anos. Essa imunidade é efetiva em controlar a replicação viral local, mas não previne a reinfeção<sup>1,2</sup>.

No Brasil, são poucas as referências acerca do Ectima contagioso. Entretanto, a frequência de infecção nos rebanhos parece ser muito mais alta que o reportado oficialmente<sup>4,5</sup>. O fato de ser uma infecção que é comumente tratada com antissépticos (apesar da origem viral), de baixa mortalidade e sem notificação oficial contribui ao desconhecimento da real incidência da enfermidade. Há relatos de surtos em rebanhos de ovinos principalmente no Rio Grande do Sul<sup>6</sup>, São Paulo<sup>7</sup> e em caprinos na Paraíba<sup>8</sup>, Ceará<sup>9</sup> e Pernambuco<sup>10</sup>. No entanto, até o presente momento, não se tem informações de surtos na Bahia, sendo este o primeiro relato de identificação e confirmação laboratorial do vírus Orf em rebanhos de caprinos.

## MATERIAL E MÉTODOS

### Caracterização dos focos

No mês de novembro de 2011, foram notificados pela Agência Estadual de Defesa Agropecuária da Bahia (ADAB) focos de lesões epiteliais superficiais que

atingiam caprinos das raças Caniné e Alpina Britânica em comunidades rurais do município de Araci, situado no Território do Sisal, semiárido baiano. Ambos os rebanhos acometidos tinham sido trasladados do município de Jeremoabo para o município de Araci, como parte integrante de um projeto de desenvolvimento da caprinocultura leiteira em sistemas de condomínios. A partir da notificação, foram verificados dois focos nos condomínios de Barreira e Pedra Alta.

### Diagnóstico laboratorial

#### *Coleta e processamento das amostras: extração de DNA*

Foram coletadas amostras de lesões tipo crosta da região da boca e de tetos de quatro animais. As amostras foram retiradas com bisturi, acondicionadas em coletores com solução tampão e enviadas ao Laboratório de Virologia do Instituto de Ciências da Saúde, da UFBA.

O material obtido foi cortado em pequenos pedaços, colocado em uma solução de Tripsina 0,25% com agitação mecânica à temperatura ambiente e, depois, centrifugado durante 5 minutos a 5.000 rpm. O sedimento celular foi submetido a duas lavagens com uma solução salina tampão e logo coletado para extração de DNA.

A extração de DNA foi realizada com um kit comercial segundo as indicações do fabricante (Qiagen, Co, USA).

#### *Reação em cadeia da polimerase (PCR)*

O DNA extraído foi submetido à reação de PCR seguindo o protocolo descrito previamente<sup>11</sup> para amplificação da sequência completa de dois genes de proteínas altamente imunogênicas do vírus Orf. Foram utilizados os iniciadores, ou *primers*, para sequência completa dos genes ORFV 011 (B2L – fragmento de 1.200 pares de bases [pb]) e ORFV 059 (FLL – fragmento de 1.062 pb). O ciclo de amplificação para ambos casos consistiu em desnaturação a 94 °C durante 2 minutos, seguido de 30 ciclos de 94 °C por 45 segundos e 60 °C por 45 segundos, seguido de extensão final de 72 °C durante 10 minutos. A visualização dos produtos amplificados foi realizada em gel de agarose 2% corado com brometo de etídio (10 mg/100 mL) e transiluminação com luz ultravioleta.

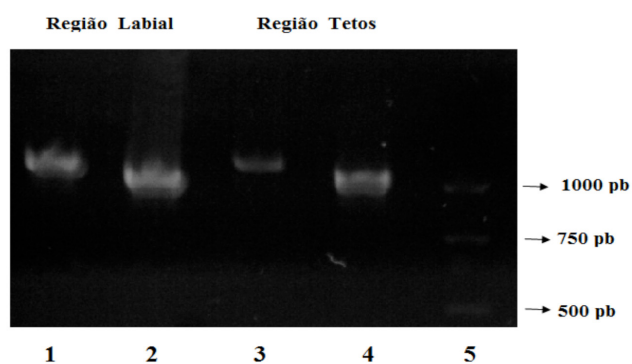
## RESULTADOS E DISCUSSÃO

Os focos de Ectima nos caprinos das raças Caniné e Alpina Britânica foram observados em dois

rebanhos distintos e com lesões em locais anatômicos diferentes. No foco do condomínio de Barreira, as lesões se caracterizavam por crostas labiais em todo o rebanho, enquanto no foco de Pedra Alta as lesões estavam restritas aos tetos das glândulas mamárias das cabras e em quase todo o rebanho (Figura 1). As amostras coletadas da zona dos lábios e tetos foram processadas e resultaram positivas para a amplificação de genes ORFV 011 (BL2) e ORFV 059 (F1L), com bandas de peso molecular de 1.200 pb e de 1.062 pb, respectivamente (Figura 2).



**Figura 1.** Lesão na região bucal causada pelo vírus Orf em cabra da raça Canindé e posterior tratamento com antisséptico local



**Figura 2.** Detecção do vírus ORF: PCR. DNA de amostras de crostas provenientes da região labial e região dos tetos com amplificação positiva para ORFV 011 (1200 pb) (linéas 1 e 3) e ORFV 059 (1062pb) (linéas 2 e 4), respectivamente. (5) Marcador de peso molecular de DNA (Promega, DNA 100 pb)

Os caprinos doentes foram tratados com uma solução de iodo e glicerina, e curaram completamente. Entretanto, em rebanhos em confinamento, pode ocorrer uma disseminação da doença, com sérios prejuízos à

produtividade, ou, ocasionalmente, a morte de animais pela dificuldade para se alimentar.

Um aspecto importante a ser considerado é que, no rebanho de origem (município de Jeremoabo), não foi encontrado qualquer sinal indicativo da enfermidade, assim como os animais não tiveram nenhum contato com outros durante a viagem ou nas localidades de destino. Dessa forma, é provável que tenham vindo para o município de Araci portando o vírus Orf na forma subclínica. Sugere-se que a doença se manifesta em situações indicativas de baixa imunidade por diversas causas, dentre as quais se destacam o confinamento e o estresse do transporte de longas distâncias. Esses animais foram trasladados do município de Jeremoabo para o município de Araci, passando por um intenso processo de estresse, desde a viagem até o momento de serem distribuídos às comunidades de Barreira e Pedra Alta. Além disso, os animais eram criados anteriormente em regime extensivo e passaram rapidamente a ser submetidos a uma criação em confinamento – justamente dois fatores importantes predisponentes ao surgimento da doença: estresse e confinamento.

Concluindo, este estudo confirma pela primeira vez que o vírus Orf circula nos rebanhos caprinos da Bahia e que situações de manejo, condições sanitárias ou viagens prolongadas podem ser fatores predisponentes para adquirir a infecção ou reinfecção viral.

#### AGRADECIMENTOS

À Fundação de Amparo à Pesquisa e Estado da Bahia (Fapesb), pelo apoio financeiro, e à toda equipe técnica da ADAB, pela sua colaboração em campo.

#### REFERÊNCIAS

1. Moss B. Poxviridae: The viruses and their replication. *In: Fields Virology*. Philadelphia: Wolters Kluwer/ Lippincott Williams; 2007. p.2905-46.
2. Hosasami M, Scagliarini A, Bhanuprakash V, McInnes CJ, Singh RK. Orf: an update on current research and future perspectives. *Exper Rev Anti Infect Ther*. 2009;7(7):879-93.
3. Abu EM, Housawi FM. Drastic cutaneous multi-focal orf infection in goats, causing severe dysfunctioning. *Rev Sci Tech*. 2009;28(3):1020-9.
4. Mazur C, Ferreira II, Rangel Filho FB, Galler R. Molecular characterization of Brazilian isolates of orf virus. *Vet Microb*. 2000;73:253-9.
5. Abrahão J, Campos R, Trindade G, Guedes M, Lobato Z, Mazur C, et al. Detection and phylogenetic analysis of Orf virus from sheep in Brazil: a case report. *Virol J*. 2009;6:47-51.
6. Salles MW, Barros C, Lemos R, Weiblen R. Ectima contagiosa (dermatite pustular) dos ovinos. *Ciênc Rural*. 1992;22(3):319-24.

7. Langoni H, Coelho K, Pimentel M, Siqueira E, Spago E. Ectima contagioso em ovinos na região de Botucatu. *Hora Vet*. 1995;14:60-2.
8. Nobrega JR, Macedo JTSA, Araújo JAS, Dantas AFM, Soares MP, Riet-Correa F. Ectima contagioso em ovinos e caprinos no semiárido de Paraíba. *Pesq Vet Bras*. 2008;28(1):135-9.
9. Pinheiro RR, Gouveia AMG, Alves FS, Haddad J. Aspectos epidemiológicos da caprinocultura cearense. *Arq Bras Med Vet Zootec*. 2000;52:534-43.
10. Torres S. Dermatite pustular contagiosa nos caprinos e ovinos no Pernambuco. *Bol Soc Bras Med Vet*. 1939;9:107-8.
11. Zhao KM, Song D, He W, Zhang B, Li C, Chen K, et al. Identification and phylogenetic analysis of an Orf virus isolated from a an outbreak in sheep in the Jilin province of China. *Vet Microbiol*. 2010;142(3-4):408-15.